การประชุมอภิปรายผู้ป่วยโรคติดเชื้อ ครั้งที่ 3/2563

หลักสูตรการฝึกอบรมแพทย์ประจำบ้านต่อยอดอนุสาขาอายุรศาสตร์โรคติดเชื้อ

วันพฤหัสบดีที่ 13 สิงหาคม 2563 เวลา 13:00 – 16:30 น.

ณ ห้องประชุม 1201 ชั้น 12 โซน B อาคารภูมิสิริมังคลานุสรณ์ โรงพยาบาลจุฬาลงกรณ์ กรุงเทพฯ

Case 5: คณะแพทยศาสตร์ มหาวิทยาลัยขอนแก่น

"A 55-year-old man presents with tenderness at left ankle for 6 weeks"

ผู้นำเสนอ : นายแพทย์ศุภโชค เข็มลา คณะแพทยศาสตร์ มหาวิทยาลัยขอนแก่น

ที่ปรึกษา : อาจารย์ นายแพทย์วันทิน ศรีเบญจลักษณ์ คณะแพทยศาสตร์ มหาวิทยาลัยขอนแก่น

Patient profile: ผู้ป่วยชายไทยคู่ อายุ 55 ปี อาชีพพนักงานขับรถแม็คโคร ภูมิลำเนา อ.เรณูนคร จ.นครพนม สิทธิ์การรักษา เบิกได้ (อปท) รับไว้รักษาตัวในโรงพยาบาล เมื่อวันที่ 19 พ.ค. 2563 ประวัติได้จากผู้ป่วยและเวชระเบียน เชื่อถือได้

Chief complaint: ปวดข้อเท้าซ้าย 6 สัปดาห์ ก่อนมาโรงพยาบาล

Present illness:

6 เดือนก่อนมา รพ. มีอาการปวดตามตัวทั่ว ๆ ไปและปวดตามข้อต่าง ๆ โดยเฉพาะข้อเข่าและข้อเท้าทั้งสองข้าง ไม่มีไข้ ปวดมากขึ้นเรื่อย ๆ ค่อยเป็นค่อยไป ต่อมาปวดมากจนเดินไม่ไหว (pain score 10/10) องนั่งบนรถเข็น มีผื่นแดงบริเวณเข่าทั้งสองข้างพร้อมกับปวดข้อ ไม่คัน ไม่มีน้ำซึม ไปตรวจที่รพ.อื่น ได้รับการวินิจฉัยเป็น ndifferentiated arthritis R/O psoriatic arthritis ได้ยา methotrexate 10 มก./สัปดาห์, prednisolone 30 มก./วัน, colchicine (0.6) 1×1 po pc, glipizide (5) 1×2 po ac ได้มาติดตามการรักษา 2 อาทิตย์ พบว่าข้อยุบบวมลงเกือบเป็นปกติ และปวดข้อลดลง pain score 2/10), ไม่พบผื่นแดงที่เข่าแล้ว จึงได้หยุดยา colchicine และให้ยา methotrexate 10 มก./สัปดาห์, prednisolone 30 มก./วัน, glipizide (5) 1×2 po ac รับประทานต่อเนื่องมาตลอด

2 เดือนก่อนมา รพ. เริ่มมีอาการไอแห้ง ๆ ไม่มีเสมหะ น้ำหนักลดจาก 83 เหลือ 62 กิโลกรัม พบว่า CXR ผิดปกติ ที่ LUL ไปตรวจที่รพ.อื่น ได้รับการวินิจฉัยเป็น pulmonary TB (smear- negative) ได้ยา isoniazid 300 มก./วัน, rifampicin 600 มก./วัน, pyrazinamide 1,500 มก./วัน, ethambutal 1,200 มก./วัน, pyridoxine 100 มก./วัน

6 สัปดาห์ก่อนมา รพ. เริ่มมีอาการปวดหลังเท้าและข้อเท้าซ้ายด้านใน ไม่เคยเป็นมาก่อน มีลักษณะบวมแดงและร้อน ไม่มีไข้ ไม่มีการบาดเจ็บหรืออุบัติเหตุก่อนหน้านี้ ไปตรวจที่ รพ. แพทย์ทำ Lt ankle arthrocentesis แต่เป็น dry tapping (เจาะไม่ได้อะไรออกมา)ตรวจเลือดพบมีตับอักเสบ จึงหยุดยา methotrexate ได้ยา prednisolone 15 มก./วัน, glipizide (5) 1×2 po ac, metformin (500) 1×2 po pc

4 สัปดาห์ก่อนมา รพ. ยังมีอาการปวดหลังเท้าและข้อเท้าด้านซ้ายด้านใน เท่า ๆ เดิม ไม่มีไข้ ไม่มีปวดบวมข้ออื่น แพทย์วินิจฉัยเป็น tendinitis at left ankle จึงได้ฉีด Triamcinolone Acetonide 10 mg intralesional ได้ยา prednisolone 15 มก./วัน, colchicine (0.6) 1×2 po pc, glipizide (5) 1×2 po ac, metformin (500) 1×2 po pc นัดติดตามการรักษา 1 สัปดาห์

3 สัปดาห์ก่อนมา รพ. อาการปวดบวมหลังเท้าและข้อเท้าซ้ายด้านในลดลง แต่พบบริเวณใต้เข่าขวา ปวดมากขึ้น (pain score 7/10) แพทย์วินิจฉัย Enthesitis at Right pretibial area ได้ยา sulfasalazine 500 มก./วัน เป็นเวลา 1 สัปดาห์ และเพิ่มเป็น sulfasalazine 1,000 มก./ว

2 สัปดาห์ก่อนมา รพ. เริ่มมีอาการปวดศีรษะด้านซ้าย ลักษณะปวดแบบตุบ ๆ และรู้สึกอ่อนแรงซีกขวาของร่างกายเล็กน้อย ไม่มีไข้ ไม่มีชักเกร็ง ไม่มีหน้าเบี้ยวหรือปากเบี้ยว ไม่มีตามัว บริเวณหลังเท้าและข้อเท้าซ้ายด้านในยังมีอาการปวดอยู่เท่า ๆ เดิม ได้รับการส่งตัวมายังโรงพยาบาลศรีนครินทร์

Past and personal history

- โรคเบาหวานชนิดที่ 2 HbA1C ล่าสุด (13 เม.ย.63) : 9.4 mg% รับยาที่โรงพยาบาลอำเภอ
- ซื้อยาสมุนไพรกินเอง 1 สัปดาห์ก่อน กินอยู่ 3 วัน ไม่ทราบชนิดและลักษณะ
- ปฏิเสธประวัติแพ้ยา แพ้อาหาร
- ปฏิเสธประวัติสัมผัสผู้ป่วยวัณโรค
- มีประวัติผ่าตัดถุงน้ำดีเมื่อ 20 ปีก่อนจากนิ่วและถุงน้ำดีอักเสบ
- สูบบุหรี่ ประมาณ 5 มวนต่อวัน และเลิกสูบบุหรี่เป็นเวลา 8 เดือน
- ดื่มสุรา นาน ๆ ครั้ง แต่เลิกดื่มสุรามาได้ 20 ปี

Family history

- บิดาเป็นมะเร็งต่อมลูกหมาก มารดาและพี่ชาย เป็นหลอดเลือดในสมองตีบ

Current medications

- Isoniazid (100) 3×1 po hs
- Rifampicin (300) 2×1 po hs
- Pyrazinamide (500) 3×1 po hs
- Ethambutol (400) 3×1 po hs
- B6 (100) 1×1 po hs
- Prednisolone (5) 3×1 po pc
- Sulfasalazine (500) 1×2 po pc
- Colchicine (0.6) 1×1 po pc
- Metformin (500) 1×2 po pc
- Tramadol (50) 1×3 po pc

Physical Examination

- **General appearance:** A middle-aged male, awake, alert, oriented to time, place, and person, co-operative
- **Vital signs:** BP 120/77 mmHg, PR 110/min, BT 37.8^{o}C, RR 20/min, SpO2 RA 98%
- **HEENT:** not pale conjunctivae, anicteric sclerae, cervical and supraclavicular lymph node can't be palpated, no oral thrush, no white corrugated patches, thyroid gland no enlargement
- **CVS:** full and regular peripheral pulses, no engorged neck vein, PMI at 5th ICS and MCL, no heaving, no thrills, normal S1S2, no murmur
- **RS:** no accessory muscle use, trachea in midline, normal chest expansion, coarse crepitation at left upper lung field
- **Abdomen:** no distension, normoactive bowel sounds, soft, not tender, impalpable liver and spleen, liver span 8 cm, splenic dullness negative, fluid and shifting dullness negative
- **Extremities:** fluctuating and soft consistency mass at medial malleolus of left ankle, tender, erythema and warmth 3×4 cm, redness at overlying skin, no tender along left ankle joint line, no pitting edema
- **Lymph node:** no superficial lymph node enlargement
- **Skin:** no rash, no petechiae, no umbilicated papules
- **Nervous system:** orientated to time, place, and person

  pupils 3 mm RTLBE, full EOM, no nystagmus, intact facial sensation and masseter function, normal hearing, normal gag reflex, no tongue deviation

  no dysmetria, no dysdiadochokinesia, Romberg's sign negative, present pronator drift at right upper extremity, intact sensation, DTR 2+ all

  Stiff neck negative, Babinski's sign negative both, clonus negative both

Motor power	Right	Left
- Deltoids/ Biceps/ Triceps	V/V/V	V/V/V
- Wrist flexor/ extensor	V/V	V/V
- Hand grip	V	V

- Hip flexor/ extensor	IV/IV	V/V
- Knee flexor/ extensor	IV/IV	V/V
- Ankle dorsiflexor/ plantar Flexor	IV/IV	V/V
- EHL/FHL	IV/IV	V/V

Laboratory investigations

- **CBC:** Hb 11 g/dL, Hct 35.6%, MCV 82 fL, WBC 4,050 cells/mm³ (NE 56.8%, LY 21.5%, MO 15.6%, EO 5.9%, BA 0.2%), plt 124,000 cells/mm³
- **Blood chemistry:** BUN 18.5 mg/dL, Cr 0.76 mg/dL, Na 136 mEq/L, K 4.0 mEq/L, HCO3 27.8 mEq/L, Cl 96 mEq/L
- **LFTs:** Cholesterol 144 mg/dL, TP 7.2 g/dL, Albumin 4.1 g/dL, Globulin 3.0 g/dL, TB 0.4 mg/dL, DB 0.3 mg/dL, ALT 16 U/L, AST 14 U/L, ALP 125 U/L
- **UA:** Sp.gr. 1.044, pH 5.0, WBC 3-5, RBC 10-20, epi 1-2, Protein -, Glucose 1+, Blood 2+, Ketone trace

Figure 1: แสดงภาพบริเวณหลังเท้าและข้อเท้าซ้ายด้านในที่ปวดและบวม

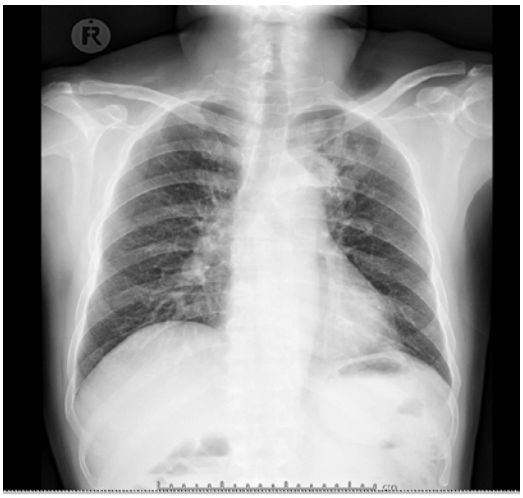

Figure 2: แสดงภาพถ่ายรังสีปอด (Chest X-ray)

Figure 3: แสดงภาพถ่ายรังสีข้อเท้าสองข้าง (Both ankles)

Summary

Investigation

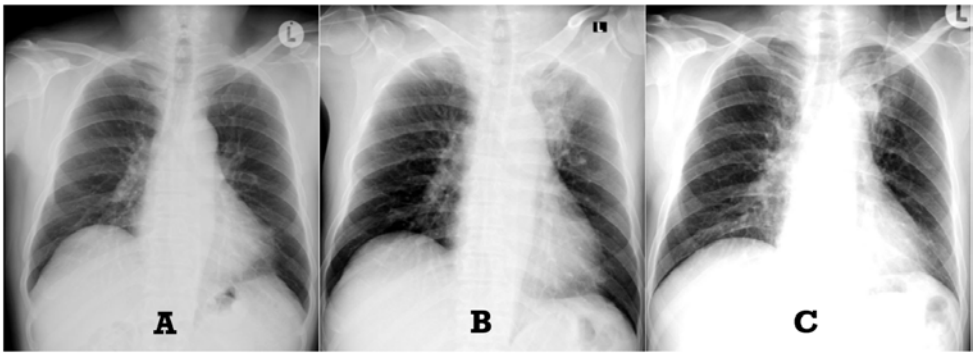

Figure 1. A.) CXR before four months of treatment B.) CXR before four weeks of treatment C.) CXR at admission revealed left upper lobe consolidation

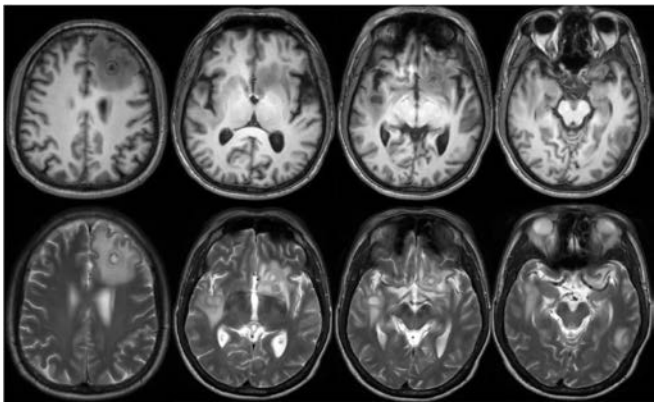

Figure 2. Axial view of MRI of brain showing multiple intra-axial masses at left frontal lobe, bilateral temporal lobe, left occipital lobe, measuring approximately about 7-20 mm. with perilesional edema. These masses show high T2, low T1, rim-enhancement, central restriction on DW1/ADC and peripheral hemosiderin deposition. Impression: Multiple ring-enhancing masses at bilateral cerebral hemisphere

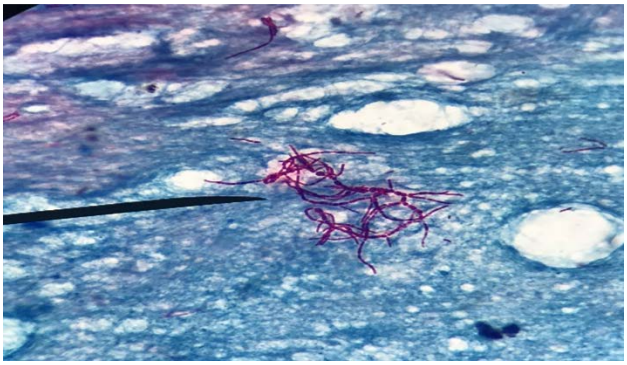

Figure 3. Microscopic of the pus from left ankle by modified acid-fast staining showing positive for

partially acid-fast branching filaments

Clinical Diagnosis

Disseminated nocardiosis (Subcutaneous abscess at left medial malleolus, pulmonary nocardiosis and central nervous system involvement) with diabetes mellitus type II with undifferentiated arthritis

Microbiological diagnosis

Pus from left ankle for modified acid-fast staining: positive for partially acid fast branching filaments

Pus from left ankle for culture: *Nocardia* species

Sputum for gram staining: few gram positive branching filaments

Sputum for acid-fast staining: numerous positive for acid fast branching filaments

Sputum for modified acid-fast staining: moderate positive for acid fast branching filaments

Management

In-hospital: combination therapy (for disseminated and CNS involvement) with

1. TMP/SMX 4 amp + 5%D/W 250 ml iv drip in 1 hr q 8 hr×3 day then switch to oral TMP/SMX (80/400) 4x3 po pc (Day 4 - Day 42)
2. Imipenem 500 mg + NSS 100 ml iv drip in 1 hr q 6 hr (Day 1 – Day 12) then switch to Amikacin 750 mg+5%D/W 100 ml iv drip in 2 hr OD (Day 13 – Day 42) (based on susceptibility pattern)

After discharge: combination therapy with

1. TMP/SMX (80/400) 4×3 po pc
2. Azithromycin (250) 2×1 po pc

Progress

After discharge, patient returned for follow up at 2 weeks. Generally, he had not noticed any new discharge oozing from left ankle and continued to improve clinically on prolonged course of antimicrobial therapy. A follow up of CT brain and chest radiograph demonstrated marked improvement described as a complete resolution of previous brain abscess lesions but not yet with the chest radiograph. At present, he remains on antimicrobial treatment with the plan to repeat chest radiograph at a later time.