Case 4: คณะแพทยศาสตร์ มหาวิทยาลัยธรรมศาสตร์

"A 51-year-old male presents with alteration of consciousness for 7 hours"

ผู้นำเสนอ : นายแพทย์ชัยวัฒน์ พงษ์แก้ว สถาบัน คณะแพทยศาสตร์ มหาวิทยาลัยธรรมศาสตร์
ที่ปรึกษา : อาจารย์ นายแพทย์สุทธิชัย วิสุทธิชัยกิจ สถาบัน คณะแพทยศาสตร์มหาวิทยาลัยธรรมศาสตร์

Patient profile: ผู้ป่วยชายไทยโสดอายุ 51 ปี ประกอบอาชีพ ขับจักรยานยนต์รับจ้าง รับไว้รักษาในโรงพยาบาลธรรมศาสตร์ เมื่อวันที่ 22 พฤษภาคม 2565 ภูมิลำเนา จังหวัดพิจิตร ประวัติได้จากญาติและเวชระเบียน เชื่อถือได้

Chief complaint: ซึมลง 7 ชั่วโมงก่อนมาโรงพยาบาล

Present illness:

12 วันก่อนมารพ. มีไข้ต่ำ ๆ ทั้งวัน ปวดเมื่อยตามตัว ไอมีเสมหะสีขาวขุ่น เหนื่อยเล็กน้อยเวลาเดินขึ้นบันได 1 ชั้น ไม่มีเจ็บหน้าอก นอนราบได้ ไม่มีขาบวม รู้สึกเบื่ออาหาร น้ำหนักลด 3 กิโลกรัม จาก 68 กิโลกรัม เป็น 65 กิโลกรัม ไม่มีคลื่นไส้อาเจียน อุจจาระปัสสาวะปกติ มาโรงพยาบาลธรรมศาสตร์ วินิจฉัยหลอดลมอักเสบ ได้ยา amoxicillin/clavulanate (875/125 mg) 1 tab oral bid pc เป็นเวลา 7 วัน

5 วันก่อนมารพ. ไอมีเสมหะมากขึ้น เสมหะเปลี่ยนเป็นสีเหลือง ไม่มีเลือดปน ยังมีไข้ต่ำ ๆ ลักษณะเดิม อ่อนเพลีย ไปทำงานไม่ไหว ซื้อยาแก้ไอและยาลดไข้ทานเอง อาการไม่ทุเลา

7 ชม.ก่อนมารพ. ญาติไปพบว่ามีอาการซึมลง ไม่พูด ไม่มีปากเบี้ยว แขนขายังพอขยับได้ ไม่มีอาการชักเกร็งกระตุก จึงพามาโรงพยาบาลธรรมศาสตร์ last seen normal 12 ชั่วโมง ก่อนมาโรงพยาบาล

Past history:

- โรคประจำตัว : **Autoimmune hepatitis, HBV infection**

  วินิจฉัยเมื่อ 7 สัปดาห์ก่อนมาโรงพยาบาลมาด้วยอาการอ่อนเพลีย เบื่ออาหาร คลื่นไส้ ไม่อาเจียน ทานได้น้อยลง ตัวเหลืองตาเหลืองมากขึ้น ไม่มีไข้

  LFT: TP 8.4 g/dL, Alb 3.9 g/dL, Globulin 4.4 g/dL, TB 10.6 mg/dL, DB 5.4 mg/dL, AST 584 U/L, ALT 446 U/L, ALP 127 U/L,

  HBsAg: positive, HBeAg: negative, Anti-HBe: positive, HBV DNA = 48,400,000 IU/mL

  ANA: positive 1:80 fine speckled, ASMA: negative, IgG 2,697 mg/dL (700-1,600 mg/dL)

  CT upper abdomen (18/3/65): mild inhomogeneous liver parenchyma with periportal edema, inhomogeneous arterial enhancement and thick GB wall is found, favor hepatic inflammation or hepatitis.

Liver biopsy (4/4/65): interface hepatitis with lymphoplasmacytic predominance

ได้รับการรักษาด้วย prednisolone 60 mg/day เป็นเวลา 5 สัปดาห์ จึงเปลี่ยนเป็น prednisolone 30 mg/day และ azathioprine 50 mg/day จนถึงปัจจุบัน

Current medication:

- TDF (300 mg) 1 tab oral od pc (start 20/3/65)
- Prednisolone 30 mg/day
- Azathioprine 50 mg/day

Personal history:

- ปฏิเสธประวัติสูบบุหรี่ ดื่มสุรา
- ปฏิเสธประวัติใช้ยาต้ม ยาหม้อ ยาลูกกลอน ยาสมุนไพร หรืออาหารเสริม
- ปฏิเสธประวัติใช้สารเสพติด สักตามร่างกาย ได้รับเลือด หรือการมีเพศสัมพันธ์ไม่ป้องกัน
- ปฏิเสธประวัติแพ้ยา แพ้อาหาร
- ปฏิเสธประวัติเลี้ยงสัตว์
- ปฏิเสธประวัติคนในบ้านหรือละแวกบ้านมีอาการเช่นเดียวกับผู้ป่วย
- ปฏิเสธประวัติทำสวน ทำไร่ สัมผัสดิน หรือน้ำคลอง
- ปฏิเสธประวัติกินอาหารสุก ๆ ดิบ ๆ

Family history:

- ปฏิเสธประวัติโรคมะเร็ง โรคติดต่อ หรือโรคพันธุกรรมในครอบครัว

Physical examination:

Vital signs: BP 186/112 mmHg, PR 76 /min, BT 36.9^{o}C, RR 24/min, SpO_2 96% (room air)

Height 172 cm, Body weight 65 kg, BMI 21.97 kg/m^2

GA: A middle-aged Thai male, drowsiness, no pallor, no jaundice

HEENT: mildly icteric sclerae, no pale conjunctivae, tonsils not enlarged, no dental caries, no oral ulcer, no oral thrust, no thyroid gland enlargement, no cyanosis

CVS: JVP 3 cm above sternal angle, no active precordium, tachycardia, full and regular pulse, PMI at 5th ICS midclavicular line, no heaving, no thrill, normal S1S2, no murmur, pulse 2+ all extremities

Lungs: no retraction, normal chest contour, trachea in midline, dullness on percussion at left upper lung area, bronchial breath sound and coarse crepitation at left upper lung area

Abdomen: no surgical scar, no distension, normoactive bowel sound, soft, not tender, no guarding, no palpable abdominal mass, liver 2 FB below right costal margin, rubbery consistency, blunt edge, liver span 14 cm, increased splenic dullness

Lymph node: no superficial lymph node enlargement

Skin: no rash, no eschar, no petechiae

Extremities: no edema, no clubbing of fingers

Neurological examination:

Consciousness: drowsiness, not follow to command, E2V2M4

Cortical lobe signs: no forced eye deviation neglect and aphasia: cannot be evaluated

Cranial nerves: CN II: Pupils 2 mm in diameter, react to light both eyes, Fundoscopic exam: papilledema

CN III, VI, VIII: intact oculocephalic reflex

CN IV: cannot be evaluated

CN V: intact corneal reflex

CN VII: no facial palsy

CN IX: no uvula deviation, intact gag reflex

CN X, XI, XII: cannot be evaluated

Motor: normal muscle tone, motor power at least grade III all

Sensory: cannot be evaluated

Deep tendon reflex: 2+ all extremities, clonus negative

Babinski sign: plantar flexion both feet

No stiffness of neck

Laboratory investigations:

- **CBC:** Hb 12.4 g/dL, Hct 36.1%, MCV 103.8 fL, WBC 16,570 cell/mm^3 (neutrophil 93.9%, lymphocyte 2.9%, eosinophil 0.04%, monocyte 2.7%), platelets 158,000 cells/mm^3
- **Chemistry:** BUN 13 mg/dL, Cr 0.88 mg/dL, Na^+ 131 mmol/L, K^+ 3.9 mmol/L, Cl^- 97 mmol/L, $HCO3^-$ 25 mmol/L, Ca 8.5 mg/dL
- **Blood sugar:** 124 mg/dL
- **LFT:** TP 6.6 g/dL, albumin 2.21 g/dL, globulin 4.39 g/dL, TB 3.14 mg/dL, DB 1.65 mg/dL, AST 44 U/L, ALT 42 U/L, ALP 138 U/L

- **Chest X-ray:** as figure

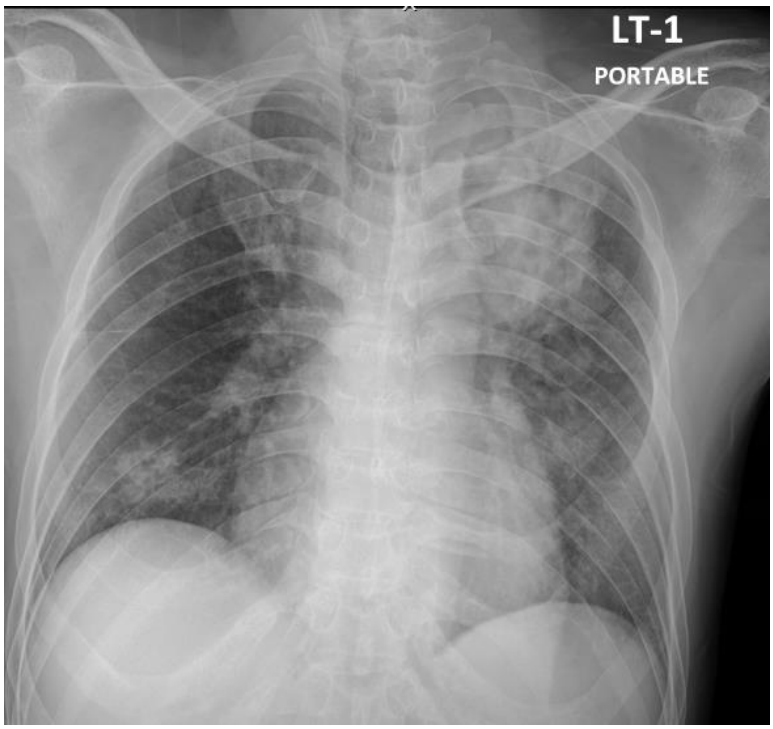

Figure1: CXR 22/5/65

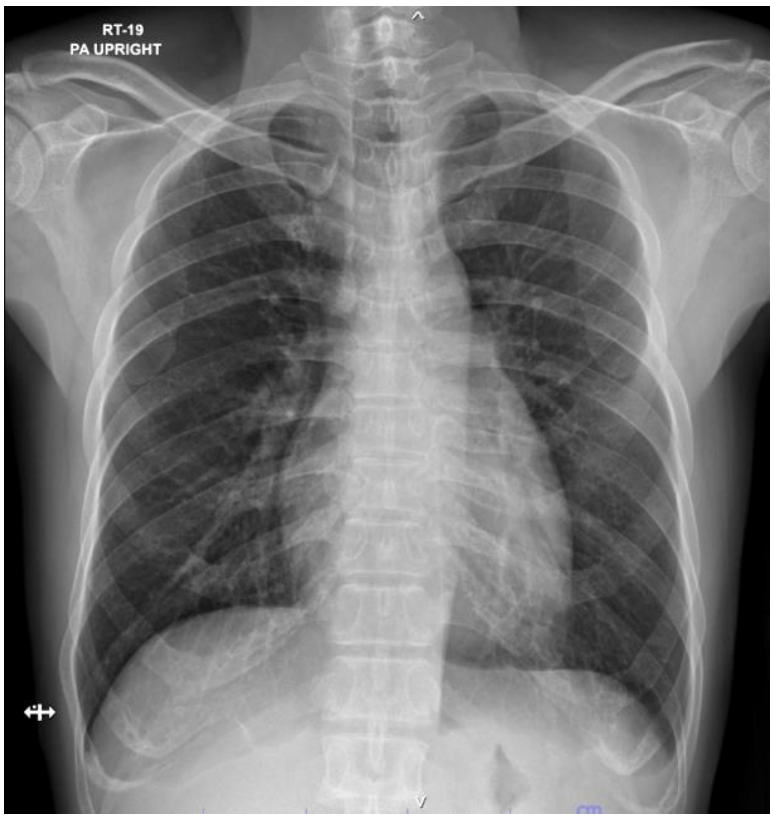

Figure2: previous CXR 4/4/65

Case summary

- **ผล investigation:**

CT brain non contrast: Acute hematoma at bilateral frontal lobes with intraventricular hemorrhage

CTA brain: A 3.1×2.2-mm saccular aneurysm originated from A2 segment of left ACA

Figure 1. CT brain non contrast

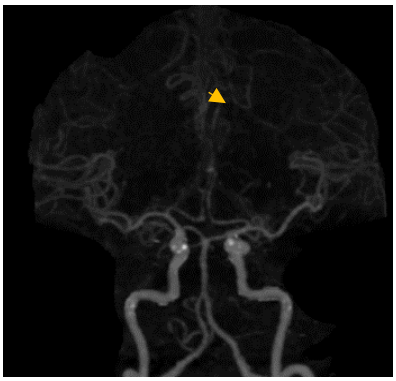

Figure 2. CTA brain

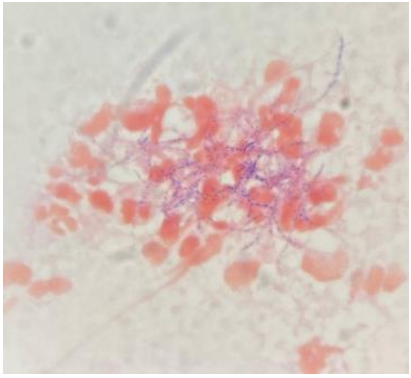

Figure 3. Pus from

Pus from brain and sputum Gram stain: Gram-positive bacilli with filamentous branching, mAFB: positive

Pus from brain and sputum culture: *Nocardia otitidiscaviarum* (resistant to Imipenem and susceptible to TMP-SMX, Levofloxacin, Amikacin)

- **Clinical diagnosis:** Disseminated nocardiasis with ruptured infected aneurysm at A2 segment of left anterior cerebral artery and pneumonia

- **Microbiological diagnosis:** *Nocardia otitidiscaviarum*

- **Management:** Bifrontal craniectomy with clipping aneurysm with pus drainage: findings-subdural frank pus in left subdural space, saccular with fragile aneurysm at left A2 segment with severely infected vessels wall both ACAs; IV trimethoprim-sulfamethoxazole (15 mg/kg/day of TMP) + IV amikacin 15 mg/kg/day + IV levofloxacin 750 mg/day

- **Progress:** หลังจากได้รับการรักษาด้วยการผ่าตัดและยาต้านจุลชีพ ระดับความรู้สึกตัวของผู้ป่วยไม่ดีขึ้น มีภาวะ status epilepticus และ multi-organ failure และเสียชีวิตในที่สุด