==========

Case 2 โรงพยาบาลพระมงกุฎเกล้า

ผู้นำเสนอ นายแพทย์วศิน วาสิกะสิน โรงพยาบาลพระมงกุฎเกล้า
ที่ปรึกษา นายแพทย์ฐิติวัฒน์ ช่างประดับ โรงพยาบาลพระมงกุฎเกล้า

"A 56-year-old Thai male presented with right eye visual loss for 1 week"

Patient profile:

ชายไทยโสด อายุ 56 ปี อาชีพค้าขายของชำ ภูมิลำเนาจังหวัดชัยนาท ประวัติผู้ป่วย เชื่อถือได้

Chief complaint: ตาข้างขวามัว 1 สัปดาห์ก่อนมา รพ.

Present illness:

3 เดือน ก่อนมา รพ. ตาขวามีจุดดำๆ มาบังด้านข้างตลอดเวลา อยู่ตำแหน่งเดิมไม่ว่าจะมองไปทางใด โดยสังเกตว่าจุดดำเริ่มจากทางด้านล่างก่อน จุดดำค่อยๆ เป็นมากขึ้นเรื่อยๆ พร้อมกับมีอาการปวดกระบอกตา pain score 5/10 ปวดตื้อๆ เป็นพักๆ กินยาพาราเซตามอล อาการปวดลดลงดี อาการเป็นตลอดทั้งวัน ไม่มีอาการคลื่นไส้อาเจียน เวลาผ่านไปสังเกตว่าอาการปวดรุนแรง และถี่มากขึ้น

1 สัปดาห์ ก่อนมา รพ. สังเกตว่าตามัวลงจนมองไม่เห็น จึงมา รพ.

Past history:

โรคประจำตัวไขมันในเลือดสูง ยาที่รับประทานประจำ simvastatin (10 mg) 1×1 hs

ประวัติส่วนตัวและสังคม:

- เลี้ยงกระต่าย 2 ตัว ไม่คลุกคลี
- 15 ปีก่อน ทำงานคุมคนงานตัดต้นไม้ในป่า ในประเทศลาว
- 5 ปีก่อน ทำงานโรงงานเฟอร์นิเจอร์ ที่จังหวัดชลบุรี
- 2 ปีก่อน ลาออกจากงานมาเปิดร้านขายของชำ
- ไม่มีประวัติสัมผัสผู้ป่วยเป็นวัณโรค
- ไม่ใช้ยาหม้อ ยาสมุนไพร ยาลูกกลอน
- อาศัยในบ้าน 2 ชั้น คอนกรีต อาศัยในตัวเมือง
- ไม่ดื่มสุรา สูบบุหรี่
- ไม่ได้เดินทางไปที่ใด ในช่วง 1 ปีที่ผ่านมา

Physical Examination:

Vital signs: BT 37°C, PR 82/min, regular, BP 120/70 mmHg, RR 12/min

General appearance: A middle-aged Thai man, good orientation, not pale, no jaundice

Lymph nodes: not palpable

HEENT: no injected conjunctiva, no ptosis, no chemosis

Heart: normal S1, S2, no murmur

Lungs: trachea in midline, normal breath sounds

Abdomen: soft, not tender, liver and spleen not palpable

Extremities: no edema, no abnormal skin lesion

Neuro: good consciousness, good orientation

Cranial nerve:

CN I: not examined

CN II:

Rt eye: pupil 4 mm NRTL, RAPD positive, VA no PL

Lt eye: pupil 3 mm RTL, VA 20/20, VF normal

A/C: deep/clear

Normal retinal reflex, sharp disc, not pale, not swelling

CN III, IV, VI: full EOM both, no ptosis

CN V: normal facial sensation, normal corneal reflex, normal mastication function

CN VII-XII: intact

Motor: normal tone, gr V all

Sensory: normal sensation

Reflex: 2+ all, BBK: plantarflexion

Frontal releasing sign: glabellar, palmomental, suckling, rooting reflexes negative

Parietal lobe signs: stereognosis, finger palm, neglect, apraxia negative

Stiff neck: negative

Investigations:

CBC: Hb 13.9 g/dL, Hct 38%, MCV 88 fL, RDW 13.2%, WBC 5,500/mm^3 (N74%, L18%, M5%), Platelet 314,000 mm^3

Blood chemistry: Na 140, K 4.3, Cl 102.5, HCO_3 27 mmol/L, BUN 8.3, Cr 0.8 mg/dL

LFT: Alb 4.6, Glob 3.1, TB 0.3, DB 0.1 g/dL, AST 21, ALT 37, ALP 105 U/L

UA: yellow, clear, sp.gr. 1.020, RBC 0-1, WBC 0-1, epi 0-1

Anti HIV: negative

SUMMARY

0 ผล investigation ที่สำคัญ เช่น imaging, staining, culture และ histopathology

MRI brain:

- Lobulated enhancing mass with cystic component, 4.5 x 3.3 x 3.5 cm in size, from sphenoid extending to sellar floor and right optic canal attaching to medial aspect of both internal carotid artery
- Normal pituitary gland and posterior bright spot
- Intact optic chiasm

Transphenoid drainage operative findings:

- Frank pus from sphenoid

Histopathological report:

- Fibrous tissue with nonpigmented, branched, uniform, acute-angle branching, septate hyphae

Culture for fungus:

- Colony was greyish-white.
- Lactophenol cotton blue staining showed numerous single-celled, broadly clavate to ovoid conidia, borne singly on elongate, simple conidiophores or laterally on hyphae.

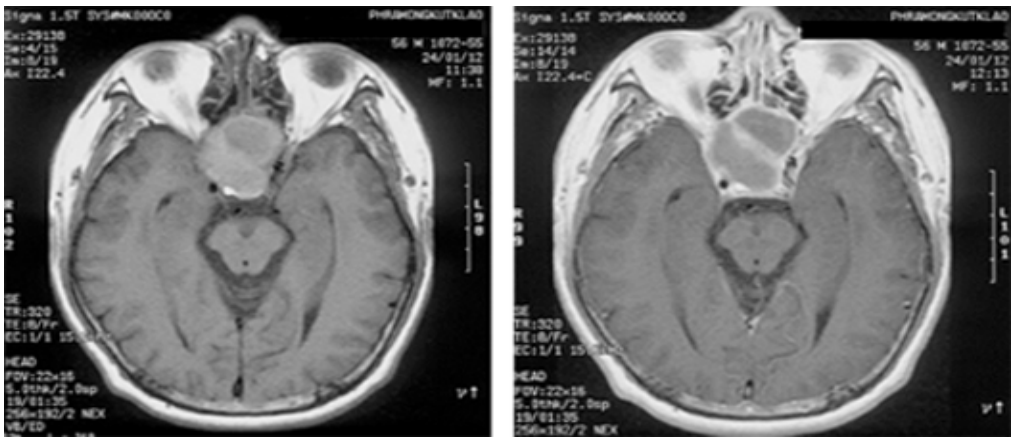

MRI: T1 and post Gadolinium contrast, respectively

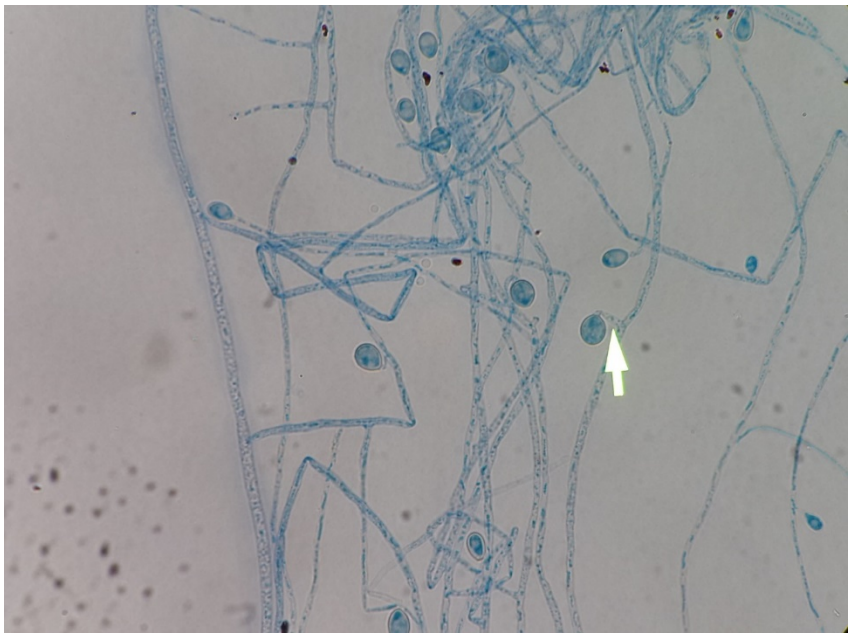

Microscopic findings of lactophenol cotton blue staining

- Clinical diagnosis

  Invasive fungal sphenoid sinusitis extended to sellar floor and right optic canal with compressive optic neuropathy

- Microbiological diagnosis

  Invasive Scedosporium apiospermum complex sphenoid sinusitis

- Management

  Patient was empirically treated with Amphothericin B deoxycolate 1 mg/kg/day for 7 days. He was discharged with voriconazole for 3 months.

- Progress

  Despite follow-up MRI revealed completely resolved abscess, the patient still experienced complete right eye blindness without any improvement.

Scedosporium apiospermum* / *Pseudallescheria boydii

S. apiospermum: asexual form, *P. boydii*: sexual form

Morphology: hyaline, septate, dichotomous (acute angle) branching hyphae

: similar to *Aspergillus* or *Fusarium*

habitat: soil, sewage

Clinical: mycetoma, scedosporiosis (CNS, eye, lung, bone, joint)

Route of infection: inhalation, skin trauma

Laboratory diagnosis

: histopathology - tissue, Gomori methenamine silver is best stain

- nonpigmented, acute-angle branching, septate hyphae, same as *Aspergillus* or *Fusarium*

: direct examination - KOH preparation / lactophenol cotton blue stain

hyaline, septate, dichotomous branching hyphae

: culture - sabouraud's dextrose agar (SDA) and SDA with antibiotics, incubate at room temperature

colony: rapid growth, gray-white, and downy, with gray-black reverse side.

identification: hyaline septate hyphae (young culture), pigmented septate hyphae (old culture)

sympoidal conidiophores, single annelid single annelloconidia (Figures)

Antifungal agents

: Voriconazole - FDA approved for *P. boydii* infection

: Posaconazole - little clinical data, only oral formulation available

: Amphotericin B - poor activity; resistance