

ID grand round OCT 2015



การประชุมวิชาการประจำปี ครั้งที่ 41 สหพันธ์โรคตับแห่งประเทศไทย
ระหว่างวันที่ 22-25 ตุลาคม 2558 ณ โรงแรมรอยัลริส มิวส์ (ใกล้ สถานีรถไฟฟ้า)

CASE KKU

- ผู้ป่วยชายไทยอายุ 53 ปี อาชีพรับราชการ อยู่จ.มหาสารคาม
- CC: ไข้ ตามหลัง esophageal varices ligation 2 วัน**
- PI: known case alcoholic cirrhosis
- มา admit ด้วยเรื่อง UGI bleeding จาก ruptured esophageal varices (EV) แรกได้รับมี shock ได้ใส่ central line ที่ right jugular vein แล้วทำ emergency EV ligation หลังทำไม่มีเลือดออกอีก
- 2 วันถัดมาได้เอา central line ออก สังเกตเห็นมีแดงๆ เล็กๆ รอบบริเวณที่แทง
- วันถัดมามีไข้ หนาวสั่น
- PH: ไม่มีโรคประจำตัวอื่นๆ



การประชุมวิชาการประจำปี ครั้งที่ 41 สหพันธ์โรคตับแห่งประเทศไทย
ระหว่างวันที่ 22-25 ตุลาคม 2558 ณ โรงแรมรอยัลริส มิวส์ (ใกล้ สถานีรถไฟฟ้า)

CASE KKU

- PE: middle aged, no dyspnea
- VS: BP 39.3 C, BP 110/80 mmHg, HR 98/min RR 18/min
- HEENT - mild pale, mild-icteric
- Lung – clear, Heart – no murmur
- Abdomen – marked ascites, not tender
- Skin – mild inflamed of insertion site of central line at right jugular vein



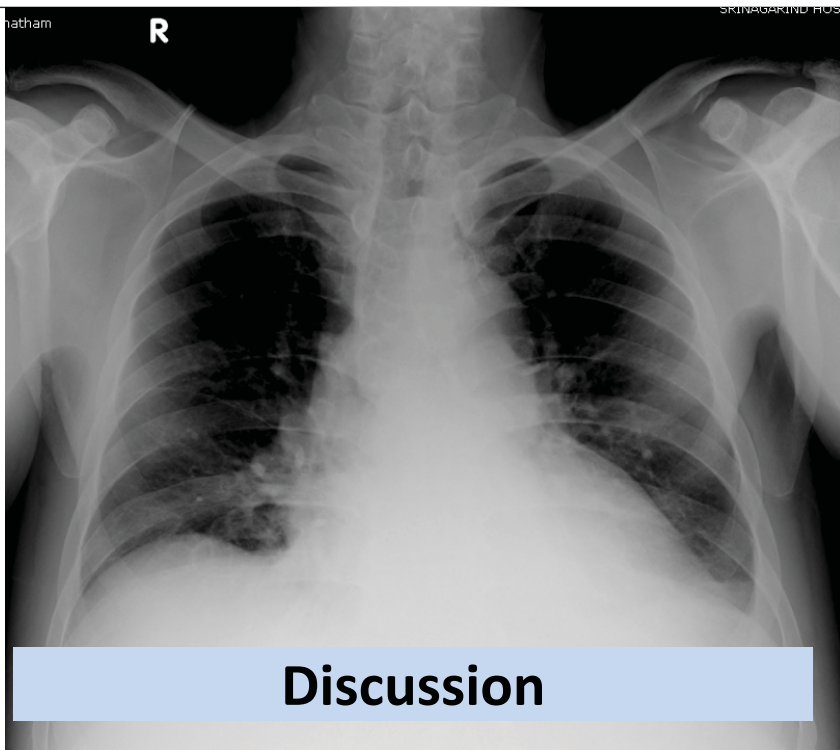
การประชุมวิชาการประจำปี ครั้งที่ 41 สหพันธ์โรคตับแห่งประเทศไทย
ระหว่างวันที่ 22-25 ตุลาคม 2558 ณ โรงแรมรอยัลริส มิวส์ (ใกล้ สถานีรถไฟฟ้า)

CASE KKU

- LAB**
- CBC – Hb 10.3 Hct 27% WBC 11,400/mm³, PMN 78%, L 15% Platelet 46,000/mm³
- UA- WBC 2-3 HPF, RBC 30-50/HPF
- FBS 102, BUN/Cr 23/1.2 Chol 118 Alb 3.5
- TB/DB 7.9/6.1 ALT/AST 85/106 ALP 114 INR 1.16
- CHEST FILM as shown



การประชุมวิชาการประจำปี ครั้งที่ 41 สหพันธ์โรคตับแห่งประเทศไทย
ระหว่างวันที่ 22-25 ตุลาคม 2558 ณ โรงแรมรอยัลริส มิวส์ (ใกล้ สถานีรถไฟฟ้า)



Discussion

CASE KKU

- **Management**
- SEPTIC WORK UP
- Start piperacillin/tazobactam iv
- ไข้ยังมีตลอด 3 วัน ผล hemo c/s – no growth for 2 days
- มีปัญหา Hct drop จาก 30 -> 16 % ไปทำ endoscope พบเป็น esophageal ulcer ->adrenalin injection/hemoclip

Discussion

CASE KKU

- **Management**
- ผล hemo culture x 2 – yeast
- Start fluconazole 400 mg iv + continue PIP/TAZO

Discussion

- **Management**
- ไข้มีแนวโน้มลดลงเรื่อยๆ
- 2 วันถัดมา ผลเป็น – *Candida glabrata*

CASE KKU

- **Management**
- Continue fluconazole 400 mg iv
- ผล susceptibility test – sensitive to fluconazole
- ไข้ลงดี off piperacillin/tazobactam ->continue fluconazole for 14 days
- Repeat hemo c/s day 7 of fluconazole ->no growth



CASE KKU

- ผู้ป่วยชายไทยอายุ 27 ปี เป็นพระ อยู่จ.มหาสารคาม
- CC: ดีซ่านมา 1 เดือนก่อนมารพ.
- PI: เป็น HIV มา 1 ปี ยังไม่ได้รับการรักษา สบายดี
- 1 เดือนก่อน ปวดท้องใต้ลิ้นปี่ ดีซ่าน อุจจาระสีไม่ชัด ปัสสาวะสีเข้ม มีไข้ต่ำๆ ทานได้น้อยลง 3 วันนี้ปวดท้องมากตัวงอ
- PH: เคยเป็นงูสวัด 2 ปีก่อน heterosexual risk
- ไม่มียากินประจำ ไม่กินยาต้ม ยาสมุนไพร



การประนีประนอมวิชาการประจำปี ครั้งที่ 41 สภาเภสัชกรรมแห่งประเทศไทย
วันที่ 22-23 กรกฎาคม 2561 ณ โรงแรมรอยัลริส กรุงเทพฯ (Dr. Sirin Kiatwong)

CASE KKU

- PE: fatigue, no dyspnea
- VS: BP 36.4 C, BP 110/80 mmHg, HR 118/min RR 18/min
- HEENT - mild pale, moderate icteric
- Lung – clear, Heart – no murmur
- Abdomen – liver 3 FB BRCM, span 12 cm, +ve splenic dullness
- Skin – no PPE



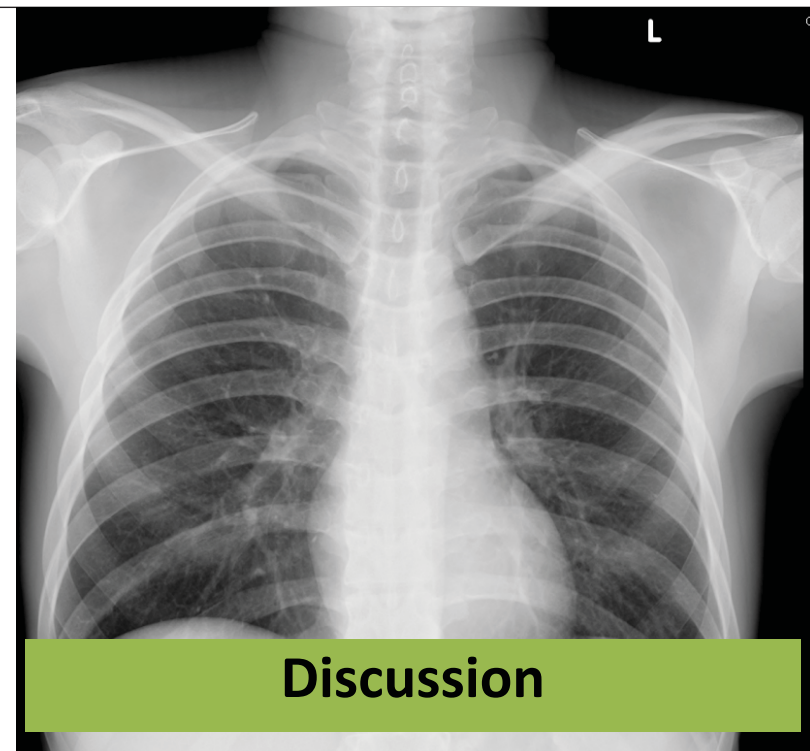
การประนีประนอมวิชาการประจำปี ครั้งที่ 41 สภาเภสัชกรรมแห่งประเทศไทย
วันที่ 22-23 กรกฎาคม 2561 ณ โรงแรมรอยัลริส กรุงเทพฯ (Dr. Sirin Kiatwong)

CASE KKU

- LAB
- CBC – Hb 9.4 **Hct 26.8% WBC 570/mm³**, PMN 88%, L 24% Platelet 184,000/mm³
- UA- WBC 0-1 HPF, RBC 0-1/HPF
- FBS 82, BUN/Cr 17.6/0.7 Chol 167 Alb 2.4
- **TB/DB 23.6/18.9 ALT/AST 308/158 ALP 984 INR 9.5**
- CHEST FILM as shown



การประนีประนอมวิชาการประจำปี ครั้งที่ 41 สภาเภสัชกรรมแห่งประเทศไทย
วันที่ 22-23 กรกฎาคม 2561 ณ โรงแรมรอยัลริส กรุงเทพฯ (Dr. Sirin Kiatwong)



Discussion



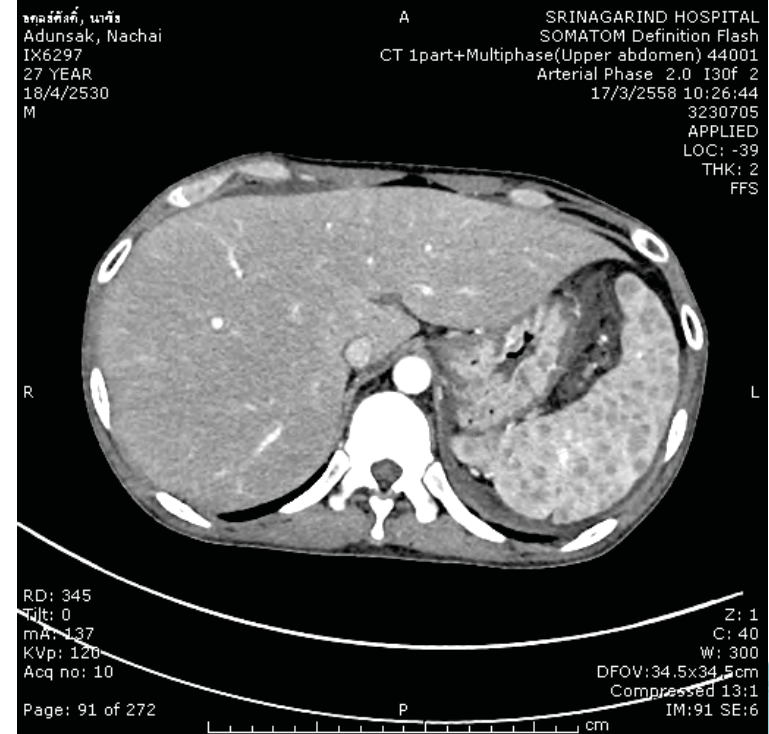
CASE KKU

- **Management**
- SEPTIC WORK UP
- Amylase 291 lipase 1574 -> acute pancreatitis
- Piperacilin/tazobactam iv
- Acute abdomen – bowel ileus

Discussion



การประเมินผลวิชาการระดับ 41 สำนวนระดับผู้เชี่ยวชาญ
วันที่ 25 - 26 กรกฎาคม 2564 ณ โรงแรมอิมพีเรียล กรุงเทพฯ



CT abdomen report

- diffuse enlargement of liver without focal mass lesion. The liver parenchymal attenuation appears normal. No intra or extrahepatic bile duct dilatation is observed.
- Pancreatic parenchyma shows focal swelling at body and pancreatic tail; inflammatory process is suggested. No evidence of pancreatic necrosis is detected.
- Ascites is seen and subhepatic, lesser sac, perisplenic and bilateral paracolic gutters.
- Multiple less enhancing hypodense lesions scattered at splenic parenchyma are observed (0.2 - 1.1 cm). Some of lesions show evidence of rim enhancement; multiple splenic abscesses are suggested.
- Few subcentimeter lymph nodes at paraaortic and SMA regions are found.
- Small pulmonary nodules at lateral segment of right middle lobe (0.4 cm), left lingular lobe (0.5 cm) and medial basal segment of right lower lobe (0.4 cm) are detected; granulomas are suggested.

IMPRESSIONS:

1. Splenic abscesses is suggested.
2. Acute pancreatitis is suggested; modified CT severity index = 4 point.
3. Thickened enhanced wall of common bile duct; cholangitis is suggested.
5. Small pulmonary nodules at right middle lobe, right lower lobe and left lingular lobe.



การประเมินผลวิชาการระดับ 41 สำนวนระดับผู้เชี่ยวชาญ
วันที่ 25 - 26 กรกฎาคม 2564 ณ โรงแรมอิมพีเรียล กรุงเทพฯ

CASE KKU

- **BM aspiration/biopsy**
- - hypocellular marrow
- - AFB, fungi – not seen
- - PCR for TB/NTM – negative

- **Liver biopsy**
- - AFB, fungi – not seen
- - PCR for TB/NTM – negative

Discussion



การประเมินผลวิชาการระดับ 41 สำนวนระดับผู้เชี่ยวชาญ
วันที่ 25 - 26 กรกฎาคม 2564 ณ โรงแรมอิมพีเรียล กรุงเทพฯ

CASE KKU

- **Management**
- LIVER TISSUE pathology – few non-caseating granuloma and few acid fast bacilli
- INH/ETB/RIF/LEVO/AZITHRO -> TDF/3TC/EFV 7 D later

Discussion



การประชุมวิชาการประจำปี ครั้งที่ 41 สมาคมโรคติดต่อแห่งประเทศไทย
ณ โรงแรม 22-25 ตุลาคม 2561 ณ โรงแรมรอยัลริส กรุงเทพฯ

คลินิก

CASE KKU

- **Management**
- LIVER TISSUE c/s – *Mycobacterium avium*
- Fever disappear, BW เพิ่ม 10 กก.
- ETB/AZITHRO



การประชุมวิชาการประจำปี ครั้งที่ 41 สมาคมโรคติดต่อแห่งประเทศไทย
ณ โรงแรม 22-25 ตุลาคม 2561 ณ โรงแรมรอยัลริส กรุงเทพฯ

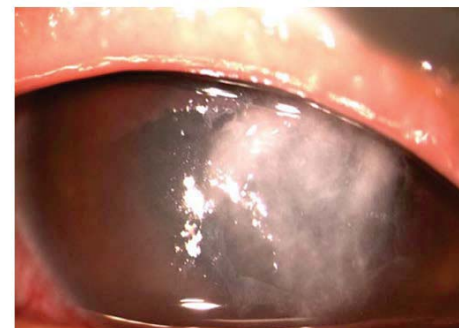
CASE KKU

- ผู้ป่วยชายไทยอายุ 42 ปี อาชีพเผ่าถ่าน อยู่จ.หนองคาย
- CC: ตามัว 8 วันก่อนมารพ.
- PI: 2 สัปดาห์ก่อน เผ่าถ่านชี้เฝ้ากระเด็นเข้าตาซ้าย ไปซื้อยาล้างตามาล้างตา อาการไม่ดีขึ้น ตาซ้ายมัวมากขึ้น ไม่มีไข้ ไป admit รพ.จังหวัด พบเป็น corneal ulcer ตาซ้าย ได้ให้ยา cefa + genta + amphotericin B + keto หยอดตามมาแล้ว 4 วัน อาการไม่ดีขึ้น ผล corneal scraping ส่ง c/s – no growth ได้ refer มาแผนกตว.ศรีนครินทร์
- PH: ไม่มีโรคประจำตัว



การประชุมวิชาการประจำปี ครั้งที่ 41 สมาคมโรคติดต่อแห่งประเทศไทย
ณ โรงแรม 22-25 ตุลาคม 2561 ณ โรงแรมรอยัลริส กรุงเทพฯ

CASE KKU



การประชุมวิชาการประจำปี ครั้งที่ 41 สมาคมโรคติดต่อแห่งประเทศไทย
ณ โรงแรม 22-25 ตุลาคม 2561 ณ โรงแรมรอยัลริส กรุงเทพฯ

CASE KKU

- **LAB**
- Corneal scraping
- - Gram stain – not seen
- - AFB, modified AFB – not seen
- - C/S bact – no growth

Discussion



การประชุมสหภาพการแพทย์ประจำปี ครั้งที่ 41 สหภาพโรคติดต่อทางประสาทวิทยา
ระหว่างวันที่ 22-25 กรกฎาคม 2561 ณ โรงแรมรอยัลริมน้ำ กรุงเทพมหานคร

CASE KKU

- **LAB**
- PCR for Pythium – positive

Discussion



การประชุมสหภาพการแพทย์ประจำปี ครั้งที่ 41 สหภาพโรคติดต่อทางประสาทวิทยา
ระหว่างวันที่ 22-25 กรกฎาคม 2561 ณ โรงแรมรอยัลริมน้ำ กรุงเทพมหานคร

CASE KKU

- **Management**
- Terbinafine (250) 2x1 po
- Clarithromycin (500) 1x2 po
- -> Pythium vaccine -> ask for voriconazole – ID refused
- -> enucleation -> Pythium vaccine dose III

Discussion



การประชุมสหภาพการแพทย์ประจำปี ครั้งที่ 41 สหภาพโรคติดต่อทางประสาทวิทยา
ระหว่างวันที่ 22-25 กรกฎาคม 2561 ณ โรงแรมรอยัลริมน้ำ กรุงเทพมหานคร

CASE KKU

- ผู้ป่วยชายไทยอายุ 61 ปี อาชีพค้าขาย อยู่จ.ขอนแก่น
- **CC:** ไข้ 7 วันก่อนมารพ.
- **PI:** 7 วันก่อน มีไข้เป็นๆหายๆ ปวดเมื่อยตามตัว ไอแห้งๆ กินยาลดไข้ไม่ได้ขึ้น อูจจาระ ปัสสาวะปกติ
- **PH:** เป็นเบาหวาน รักษาสม่ำเสมอ
- ไม่ได้เข้าป่าเข้าสวน ไม่ได้ทำนา
(ไม่ได้มี unsafe sex)



การประชุมสหภาพการแพทย์ประจำปี ครั้งที่ 41 สหภาพโรคติดต่อทางประสาทวิทยา
ระหว่างวันที่ 22-25 กรกฎาคม 2561 ณ โรงแรมรอยัลริมน้ำ กรุงเทพมหานคร

CASE KKU

- LAB
- CBC – Hb 13.3 **Hct 37.7% WBC 11,200/mm³**, PMN 72%, L 16% Platelet 390,000/mm³
- UA- WBC 0-1 HPF, RBC 0-1/HPF
- FBS 364, BUN/Cr 10/0.8 Chol 199 Alb 3.8
- TB/DB 0.4/0.2 ALT/AST 26/25 ALP 162
- CHEST FILM as shown



การประจักษ์ทางวิชาการประจำปี ครั้งที่ 41 สภามหาวิทยาลัยเทคโนโลยี
และวิทยาศาสตร์ 25-26 ตุลาคม 2568 ณ โรงแรมอิมพีเรียล ภูเก็ต

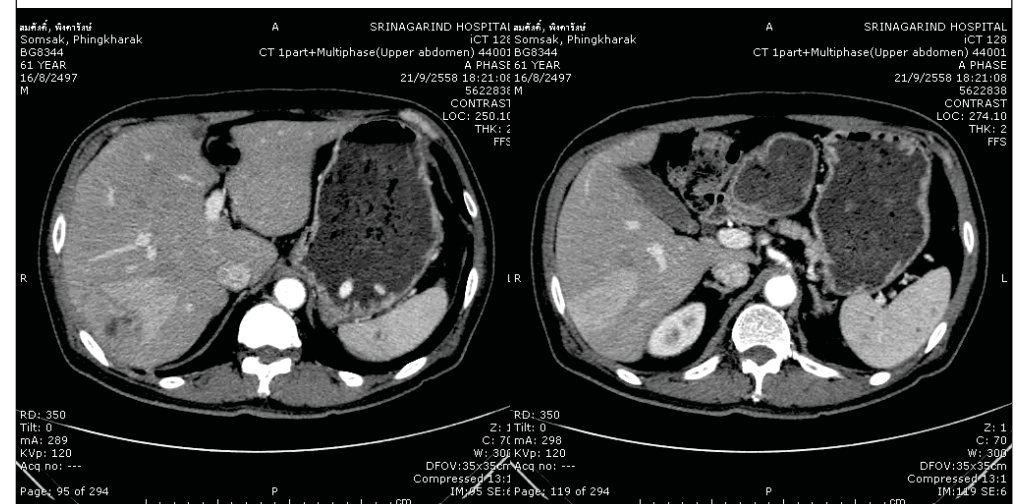
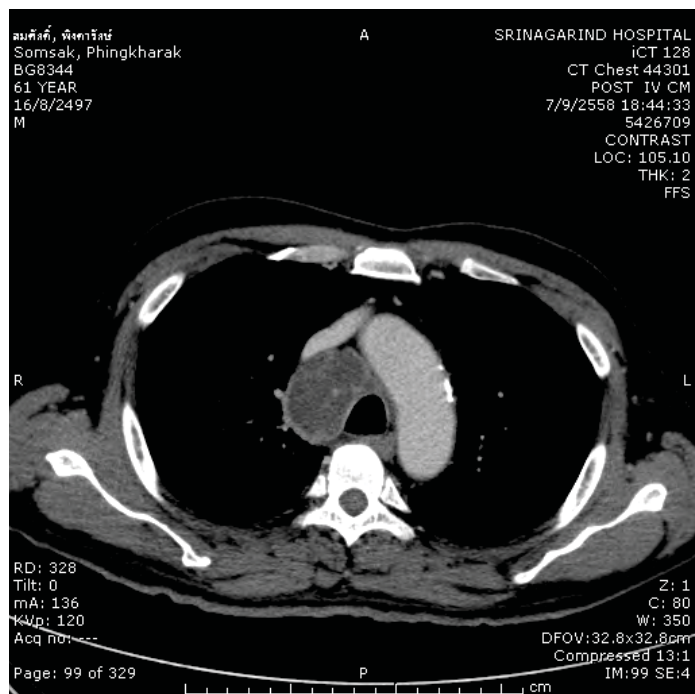CASE KKU

- Management
- Septic work up
- Ceftriaxone 2 gm iv/d + doxycycline (100) 1x2 po

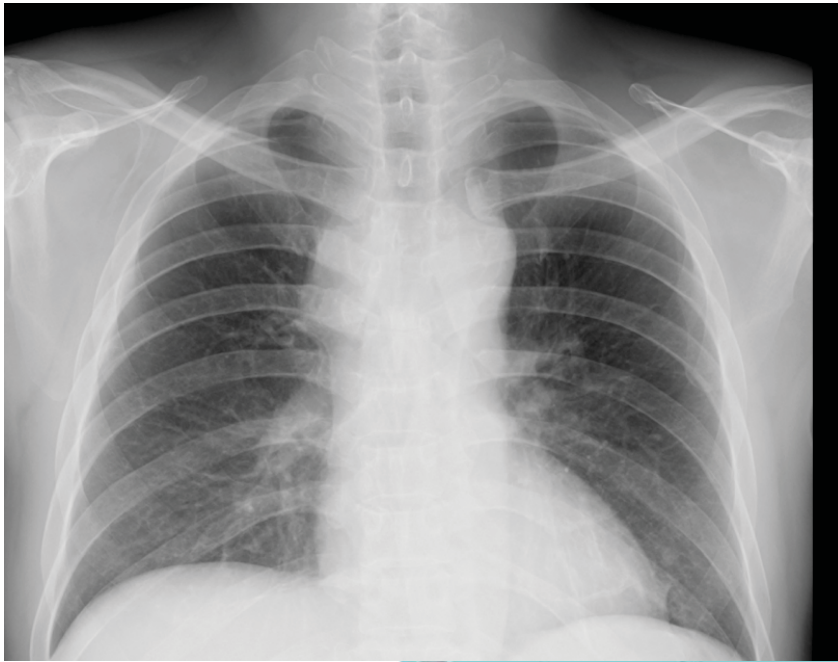
Discussion



การประจักษ์ทางวิชาการประจำปี ครั้งที่ 41 สภามหาวิทยาลัยเทคโนโลยี
และวิทยาศาสตร์ 25-26 ตุลาคม 2568 ณ โรงแรมอิมพีเรียล ภูเก็ต



การประจักษ์ทางวิชาการประจำปี ครั้งที่ 41 สภามหาวิทยาลัยเทคโนโลยี
และวิทยาศาสตร์ 25-26 ตุลาคม 2568 ณ โรงแรมอิมพีเรียล ภูเก็ต



การประชุมวิชาการประจำปี ครั้งที่ 41 สภาวิชาชีพเวชกรรม
ระหว่างวันที่ 22-25 กรกฎาคม 2558 ณ โรงแรมรอยัลริส มิวส์ โอทีโอ กรุงเทพมหานคร